Giovanni Maciocia
Zungendiagnose in der chinesischen Medizin

Reading excerpt

Zungendiagnose in der chinesischen Medizin
of Giovanni Maciocia
Publisher: ML Verlag

http://www.narayana-verlag.com/b4613

In the Narayana webshop you can find all english books on homeopathy, alternative medicine and a healthy life.

Copying excerpts is not permitted.
Narayana Verlag GmbH, Blumenplatz 2, D-79400 Kandern, Germany
Tel. +49 7626 9749 700
Email info@narayana-verlag.com
http://www.narayana-verlag.com

Tafel 14: 52jährige Frau

Erscheinungsbild der Zunge

Farbe des Zungenkörpers: bläulich-purpurn, mit blaß-roten und konkaven Flecken

Form des Zungenkörpers: Zahneindrücke

Belag: trocken, schmutzig

Anamnese

Die Patientin litt an chronischen frontalen Kopfschmerzen, Verspannungen und Steifigkeit der Nackenmuskulatur und an Hochdruck. Der Puls war dünn, langsam und schwach.

Diagnose

Die bläulich-purpurne Färbung des Zungenkörpers ist Ausdruck einer Kälte-Stagnation im Innern aufgrund einer schon lange bestehenden Yang-Leere. Diese Zunge muß ursprünglich einmal blaß gewesen sein, im Verlauf der sich zunehmend verschlimmernden Yang-Leere kam es zur Stagnation, so daß die Zunge schließlich bläulich-purpurn wurde. In diesem Fall ist die Trockenheit des Belags Folge der Leere des Yang-Qi, das nicht mehr in der Lage ist, die Flüssigkeiten weiterzubewegen. Die konkaven, blaß-roten Flecken sind ein Zeichen innerer Kälte. Die Zahneindrücke spiegeln die Leere des *Milz-Qi* wider, der schmutzige Belag ist Ausdruck der Nahrungsretention, die ebenfalls durch die Milz-Qi-Leere bedingt ist. Zusammenfassend gesehen, leidet die Patientin an einer schweren und langanhaltenden Leere von *Magen* und *Milz,* die zur Blut-Stagnation und zu innerer Kälte geführt hat.

Die frontalen Kopfschmerzen sind der Magen-Leere zuzuordnen. Interessant an diesem Fall ist außerdem, daß der Hochdruck als Folge von Blut-Stagnation aufgrund innerer Kälte auftritt, und nicht etwa als Folge von aufsteigendem Leber-Yang wie in den meisten Fällen.

Tafel 15: 28jährige Frau

Erscheinungsbild der Zunge

Farbe des Zungenkörpers: blaß, gerötete Spitze, blaßrote konkave Flecken um das Zentrum herum, erhabene rote Punkte im vorderen Abschnitt

Form des Zungenkörpers: geschwollen

Belag: im Zentrum gelb, ansonsten weiß

Leseprobe von Giovanni Maciocia
„Zungendiagnose in der chinesischen Medizin“
Herausgeber: ML Verlag
Leseprobe erstellt vom Narayana Verlag, 79400 Kandern,
Tel: 0049 (0) 7626 974 970-0

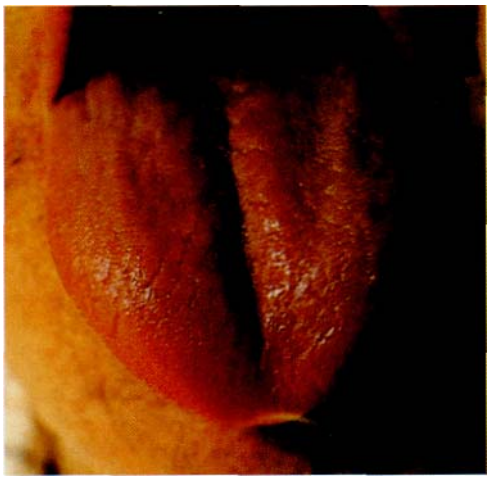

Tafel 11

Tafel 11 — Rote, etwas steife und abweichende Zunge; leichte Schwellung der rechten Seite; vorn glänzend; tiefer, mittelständiger Riß bis zur Zungenspitze; dünner, etwas trockener und schmutziger Belag, in der Mitte fehlend.

Tafel 12 — Rot, geschwollen (vor allem hinter der Spitze und an den Rändern); rote Flecken am Zungengrund; leichte Schwellung der Ränder; Mulde im Lungen-Areal; vermehrte Feuchtigkeit an den Rändern und vor allem in der Mulde; fehlender Belag im Zentrum, gelber Belag am Zungengrund.

Tafel 13 — Dunkelrot mit roten Flecken zwischen Spitze und Zentrum; Ränder orange (vor allem der rechte Rand); viele „eisschollenartige" Risse; kein Belag.

Tafel 14 — Bläulich-purpurn mit blassen, konkaven Flekken; Zahneindrücke; trockener, schmutziger Belag.

Tafel 15 — Blaß (bis auf die rote Spitze) und geschwollen; blaßrote konkave Flecken um das Zungenzentrum herum; vorn erhabene rote Punkte; Belag in der Mitte gelb, ansonsten weiß.

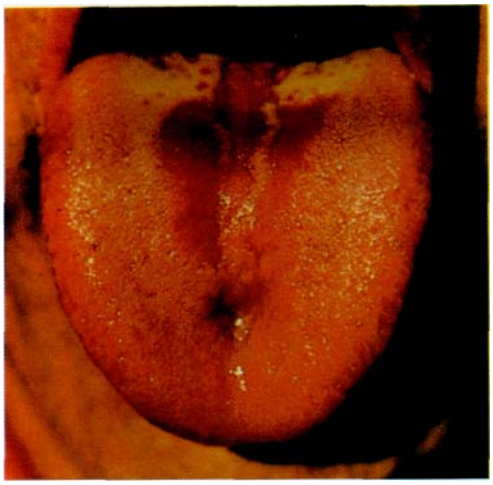

Tafel 12

Tafel 13

Tafel 14

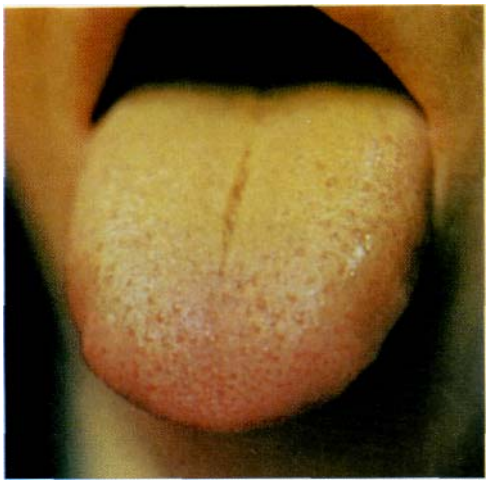

Tafel 15

Leseprobe von Giovanni Maciocia
„Zungendiagnose in der chinesischen Medizin“
Herausgeber: ML Verlag
Leseprobe erstellt vom Narayana Verlag, 79400 Kandern,
Tel: 0049 (0) 7626 974 970-0

Giovanni Maciocia

Zungendiagnose in der chinesischen Medizin

280 pages, hb
publication 2010

order

More books on homeopathy, alternative medicine and a healthy life www.narayana-verlag.com