Jutta Hübner
Onkologie interdisziplinär

Reading excerpt

Onkologie interdisziplinär
of Jutta Hübner
Publisher: Schattauer Verlag

http://www.narayana-verlag.com/b18755

In the Narayana webshop you can find all english books on homeopathy, alternative medicine and a healthy life.

Copying excerpts is not permitted.
Narayana Verlag GmbH, Blumenplatz 2, D-79400 Kandern, Germany
Tel. +49 7626 9749 700
Email info@narayana-verlag.com
http://www.narayana-verlag.com

frühere – überwundene – Essstörung aktualisiert werden. Erfahrungsgemäß können Patienten aber in ihrer Selbstreflexion sehr genau zwischen dem somatischen Anteil der jetzigen und dem psychosomatischen Anteil der früheren neurotischen Störung unterscheiden.

14.1.2 Rehabilitation

Jürgen Barth

Eine Rehabilitation nach akutmedizinischer Behandlung gastroenterologischer Tumoren ist aufgrund vielfältiger Funktionseinschränkungen in der Regel indiziert und sinnvoll.

Über die allgemeinen Einschränkungen, z. B. im psychosozialen Bereich hinaus, die eine intensive psychoonkologische Betreuung während der Rehabilitation erfordern, sind eine Reihe von spezifischen Rehabilitationszielen zu nennen. So hat bei Tumoren des oberen Verdauungstrakts die **Wiedererlangung einer möglichst beschwerdefreien und gesunden Ernährung** eine zentrale Bedeutung. Ziel einer intensiven Ernährungsberatung mit Ernährungstraining unter Einbeziehung gegebenenfalls der Sondenernährung sind daher z. B. die **Überwindung von Schluck- und Passagestörungen** nach Resektion des Ösophagus und/oder nach Radiatio. Im Fokus der Rehabilitation steht dann auch die Behandlung möglicher weiterer Bestrahlungsfolgen, wie etwa eine Strahlenpneumonitis oder Schmerzsyndrome nach Zweihöhleneingriffen.

Nach magenchirurgischen Operationen, speziell nach Gastrektomie, steht die **Wiedererlangung einer nachhaltigen Ernährungskompetenz** durch theoretische und praktische Übungen, etwa zur Überwindung der Syndrome des Früh- und/oder Spätdumpings oder der pankreozibalen Dyssynchronisation im Vordergrund.

Bei kolorektalen Tumoren geht es vorrangig um die **Besserung der gestörten Stuhlentleerung**, speziell bei Durchfällen wegen eines Kurzdarmsyndroms oder wegen der Folgen rektumchirurgischer Eingriffe und/oder einer Radiatio bei Rektumkarzinom. Bei einem Teil der Patienten ist die Bewältigung eines Stomas Schwerpunkt der Rehabilitation.

Ein wesentlicher Teil der Patienten leidet zudem unter einer Chemotherapie-induzierten Polyneuropathie und kann von dem multimodalen physikalischen Therapieprogramm während der Rehabilitation profitieren.

14.2 Spezieller Teil

14.2.1 Ösphaguskarzinom

Michael Geißler

Epidemiologie

Das Ösophaguskarzinom ist deutlich seltener als das Magenkarzinom und stellt eine interdisziplinäre Herausforderung bei Diagnostik und Therapie dar. Die Inzidenz liegt bei 3/100 000 pro Jahr, wobei Männer deutlich häufiger als Frauen betroffen sind (4 : 1). Es ist in Deutschland für etwa 1,8 % (Männer) bzw. 0,8 % (Frauen) aller tumorbedingten Todesfälle verantwortlich. In den letzten Jahrzehnten ist eine deutliche Zunahme der Adenokarzinome gegenüber den Plattenepithelkarzinomen zu verzeichnen.

Ursachen und Prävention/ Rezidivprävention

Neben Übergewicht spielen hier auch die Zunahme der **Refluxerkrankung** und die **Barrett-Metaplasie** kausal eine Rolle. Insbesondere bei Männern mit einer jahrelangen schweren Refluxerkrankung ist das Risiko für Adenokarzinome im gastroösophagealen Übergang (AEG) deutlich erhöht.

Die intestinale Metaplasie im Ösophagus (Barrett-Metaplasie) als Folge eines chronischen Refluxes ist eine Präkanzerose mit einem Karzinomrisiko von 0,2 bis 0,5 % pro Jahr, wobei die Adenokarzinome fast immer im distalen Ösophagusdrittel entstehen. Deshalb werden Barrett-Metaplasien endoskopisch überwacht, um rechtzeitig intraepitheliale Neoplasien (Dysplasien) erkennen und im Falle von höhergradigen Dysplasien auch prophylaktisch endoskopisch entfernen zu können.

Klassische **Risikofaktoren für das Plattenepithelkarzinom** sind:

- Rauchen,
- Alkohol,
- Verätzungen mit Vernarbungen,
- Divertikel des Ösophagus,
- Zustand nach mediastinaler Bestrahlung und
- Mangelernährung mit Vitamin-A- und -C-Defiziten.

Wichtige Präventionsmaßnahmen beim Ösophaguskarzinom sind der Verzicht auf Rauchen und übermäßigen Alkoholgenuss, die Gewichtsreduktion sowie im Falle einer chronischen Refluxerkrankung die Langzeiteinnahme von Protonenpumpenhemmern und bei Vorliegen eines Barrett-Ösophagus die leitlinienkonforme endoskopische Überwachung.

Besonderheiten der Diagnostik/ Pathologie/Klassifikation

Plattenepithelkarzinome des Ösophagus sind in bis zu 15 % mit Kopf-Hals-Tumoren assoziiert, was es beim Staging zu berücksichtigen gilt.

Typische klinische **Symptome** sind die Dysphagie, eine Anämie und der Gewichtsverlust. Bei Vorliegen eines dieser Alarmsymptome sollte umgehend eine gastroskopische Abklärung erfolgen. Bei einer Dysphagie liegt meistens schon ein fortgeschrittenes Tumorstadium vor. Heiserkeit ist ein klinisches Zeichen einer Rekurrensparese. Husten mit oder ohne Fieber kann als Folge einer ösophagotrachealen Fistel mit konsekutiver Bronchopneumonie entstehen.

Im Hinblick auf die Klassifikation des Tumors ist die anatomische Unterteilung des Ösophagus in 3 Bereiche von Bedeutung; die Entfernungen zur Zahnreihe korrelieren hierbei mit den bei den endoskopischen Untersuchungen gegebenen Entfernungsangaben (**Abb. 14-1**). Das Plattenepithelkarzinom entsteht im Oberflächenepithel des Ösophagus und infiltriert rasch die Submukosa sowie die innere und äußere glatte Muskulatur der Ösophaguswand. Die Folge ist ein frühzeitiger Einbruch in das Lymphsystem. Intramural wächst das Karzinom oft in der Submukosa tunnelartig unterminierend, ohne dass man intraoperativ oder endoskopisch Auffälligkeiten an der Mukosa findet.

Daher sind im Falle einer Resektion immer Schnellschnittuntersuchungen der kranialen und kaudalen Resektionsränder notwendig, um im Falle eines mikroskopisch nachgewiesenen Tumorbefalls eine Nachresektion durchführen zu können.

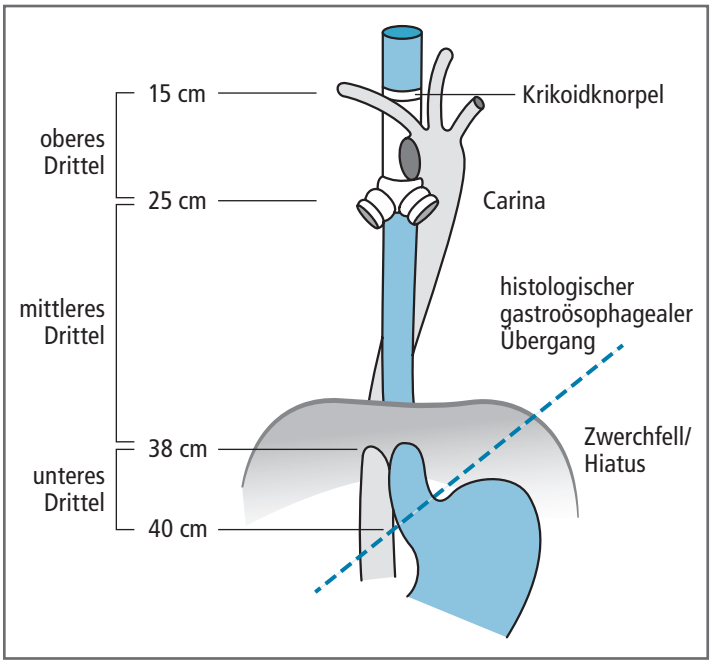

Abb. 14-1
Anatomische Unterteilung des Ösophagus.

Die lymphatischen Metastasen breiten sich bidirektional entlang der Lymphbahnen nach kranial (mediastinal und zervikal) und nach kaudal (mediastinal und abdominell) aus. Dadurch befinden sich die meisten neu entdeckten Ösophaguskarzinome bereits in einem fortgeschrittenen, als systemisch zu klassifizierenden Stadium. Die Folge ist, das alleinige lokale Therapieverfahren wie Chirurgie oder Bestrahlung nur eine geringe Heilungschance bieten (10–15 % ab Stadium II). Metastasen über die Blutbahn findet man häufig in Lungen, Leber und seltener im Knochen, den Nebennieren und dem Gehirn.

Die **TNM-Klassifikation** des Ösophaguskarzinoms (**Tab. 14-1**) schließt sowohl Plattenepithelkarzinome als auch AEG-Tumoren mit ein. Die topographische Lokalisation des AEG-Karzinoms im Verhältnis zum ösophagogastralen Übergang bestimmt, ob es sich um ein Ösophagus- oder ein Magenkarzinom handelt. Ein Tumor, dessen Zentrum in einem Abstand von 5 cm vom ösophagogastralen Übergang liegt und in den Übergang hineinreicht, wird nach dem Ösophaguskarzinom-Schema klassifiziert. Alle anderen Tumoren mit einem Zentrum im Magen und mehr als 5 cm vom ösophagogastralen Übergang entfernt oder Tumoren, deren Zentrum innerhalb eines Abstands von 5 cm liegt, aber nicht in den Übergang hineinreichen, werden nach dem Schema für Magenkarzinome klassifiziert.

Prognostisch ungünstige Faktoren sind:

- die intramurale Tumorausdehnung (hohes T-Stadium),
- die Tumorlokalisation (proximal schlechter als distal),
- die Zahl der befallenen Lymphknoten (< 3 versus ≥ 3),
- Gewichtsverlust > 10 %,

Tab. 14-1 TNM-Klassifikation des Ösophaguskarzinoms (mod. nach Sobin et al. 2010).

	Klassifikation	Beschreibung
T – Primärtumor	Tis	Carcinoma in situ/High-grade-Dysplasie
	T1	Tumor infiltriert Lamina propria/Lamina muscularis mucosae (T1a) oder Submukosa (T1b)
	T2	Tumor infiltriert Muscularis propria
	T3	Tumor infiltriert Adventitia
	T4	Tumor infiltriert Nachbarstrukturen: • Pleura, Perikard, Zwerchfell (T4a) • andere Nachbarstrukturen wie Aorta, Wirbelkörper oder Trachea (T4b)
N – regionäre Lymphknoten	NX	regionäre Lymphknoten können nicht beurteilt werden
	N0	keine regionalen Lymphknotenmetastasen
	N1	Metastasen in 1–2 regionären Lymphknoten
	N2	Metastasen in 3–6 regionären Lymphknoten
	N3a	Metastasen in 7 oder mehr regionären Lymphknoten
M – Fernmetastasen	M0	keine Fernmetastasen
	M1	Fernmetastasen
pTNM	Die pT- und pN-Kategorien entsprechen den T- und N-Kategorien	
	pN0	regionäre Lymphadenektomie und histologische Untersuchung üblicherweise von 6 oder mehr Lymphknoten

- Komorbiditäten wie Alkoholismus, Leberzirrhose, kardiovaskuläre Erkrankungen sowie ein hohes biologisches Alter.

Die Gesamtprognose des Ösophaguskarzinoms ist mit einem 5-Jahres-Überleben von 10 bis 15 % sehr schlecht. Nur Patienten in den seltenen Frühstadien (Stadium 0 + IA; **Tab. 14-2**) haben eine reelle Heilungschance von > 70 %. Patienten mit lokal fortgeschrittene Tumoren ab Stadium IIA bis zum Stadium IIIB benötigen, wenn möglich, eine multimodale Therapie und sind durch eine sehr schlechte Prognose mit einem 5-Jahres-Überleben von nur 15 bis 30 % charakterisiert. Im metastasierten Stadium liegt das mediane Überleben deutlich unter einem Jahr.

Tab. 14-2 Stadieneinteilung des Ösophaguskarzinoms (mod. nach Sobin et al. 2010).

Stadium	Merkmale
0	Tis, N0, M0
IA	T1, N0, N0
IB	T2, N0, N0
IIA	T3, N0, M0
IIB	T1–2, N1, M0
IIIA	T4a, N0, M0 T3, N1, M0 T1–2, N2, M0
IIIB	T3, N2, M0
IIIC	T4a, N1–2, M0 T4b, jedes N, M0 jedes T, N3, M0
IV	jedes T, jedes N, M1

Anamnese, klinische Untersuchung

- RR, Temperatur, Gewicht, BMI ☐
- Allgemeinzustand (WHO) ☐
- Gewichtsverlust > 10% ☐
- In welche Studie kann der Patient aufgenommen werden? ☐

Staging

- **obligat**
  - Sonographie Abdomen ☐
  - Sonographie Halslymphknoten ☐
  - CT von Thorax/Abdomen/Hals ☐
  - Gastroskopie ☐
  - Endosonographie ☐
- **fakultativ**
  - PET-CT ab Stadium IIA (T3) ☐
  - HNO-Konsil bei proximalem Tumor ☐
  - Gastrographin-MDP bei nicht passierbarer Stenose ☐
  - Bronchoskopie (immer bei suprabifurkalem Tumor) ☐

Zentrallabor

- Blutbild mit Diffenzialblutbild ☐
- Quick ☐
- PTT ☐
- Natrium ☐
- Kalium ☐
- Kalzium ☐
- GPT ☐
- GOT ☐
- AP ☐
- Gamma-GT ☐
- LDH ☐
- Harnstoff ☐
- Kreatinin ☐
- Harnsäure ☐
- Bilirubin gesamt ☐
- Gesamteiweiß ☐
- Albumin ☐
- Glucose ☐
- TSH ☐
- CRP ☐
- U-Status ☐
  keine Tumormarker!

Abb. 14-2 Checkliste für Staginguntersuchungen bei Erstdiagnose eines Ösophaguskarzinoms.

Das Ösophaguskarzinom hat selbst mit multimodalen Therapieverfahren wie Resektion, Bestrahlung und Chemotherapie weiter eine sehr schlechte Prognose und gehört zu den problematischsten Tumoren in der Onkologie.

Die **histologische Sicherung** erfolgt in der Regel mittels Biopsien des tumorverdächtigen Areals im Rahmen der Gastroskopie. Bei Patienten mit Barrett-Metaplasien können zur besseren Sichtbarkeit diskreter Schleimhautveränderungen Färbeverfahren oder Vergrößerungstechniken im Rahmen der Gastroskopie angewandt werden. Die Ausbreitungsdiagnostik erfordert dann eine multidisziplinäre Zusammenarbeit (**Abb. 14-2**). Das biologische Alter und Komorbiditäten spielen eine wichtige Rolle bei der Therapieplanung. Patienten >70 Jahre haben eine deutlich höhere postoperative Mortalität als jüngere Patienten (8,1 versus 1 %). Im Tumorboard muss daher bei diesen Risikopatienten gegebenenfalls eine Entscheidung gegen eine Operation und für eine alleinige sogenannte definitive Radiochemotherapie mit höherer kumulativer Strahlendosis gefällt werden.

Das Primärstaging eines Ösophaguskarzinoms ist komplex und muss alle für eine chirurgische oder strahlen-/chemotherapeutische Therapie notwendigen Informationen beinhalten. Insbesondere ist ein eventuell vorliegender Lymphknotenbefall sowie das T-Stadium möglichst exakt zu bestimmen, um über die Notwendigkeit einer neoadjuvanten, der Operation vorgeschalteten Radiochemotherapie zu entscheiden.

Jutta Hübner

Onkologie interdisziplinär

evidenzbasiert integrativ
patientenzentriert

543 pages, pb
publication 2013

order

More books on homeopathy, alternative medicine and a healthy life
www.narayana-verlag.com