

Tanja Richter


Manuelle Therapie der Pferdewirbelsäule

Reading excerpt

[Manuelle Therapie der Pferdewirbelsäule](#)

of [Tanja Richter](#)

Publisher: MVS Medizinverlage Stuttgart



<http://www.narayana-verlag.com/b15556>

In the [Narayana webshop](#) you can find all english books on homeopathy, alternative medicine and a healthy life.

Copying excerpts is not permitted.
Narayana Verlag GmbH, Blumenplatz 2, D-79400 Kandern, Germany
Tel. +49 7626 9749 700
Email info@narayana-verlag.com
<http://www.narayana-verlag.com>



Triggerpunkte in der Rückenmuskulatur entspannt sind und von allen Wirbelgelenken eine passive Aufwölbung abgefragt werden kann. Durch Stimulation des Bauches und der Kruppe gleichzeitig mit dem Finger oder einem abgerundeten Holzstäbchen wird der Rücken des Pferdes so lange als möglich aktiv in der Flexion gehalten. Dabei ist die Hubhöhe unerheblich, nur das aktive Halten ist wichtig. Das Pferd muss die Übung gern mitmachen wollen.

Die Durchführung des Flexionsreflexes bietet sich zum Schluss der Manuellen Therapie an. Nach dem Flexionsreflex empfehlen sich aktive Bewegungen des Pferdes, bei denen die nun stimulierte aufwölbende Muskulatur von selbst aktiv werden kann, z. B. beim flotten Schritt, dem Antraben oder dem Galopp oder einfach beim Wälzen. Sprünge direkt nach der Therapie wären zwar wegen des Aufwölbens beim Abspringen gut, haben aber den Nachteil der Landephase, bei der die frisch behandelte Wirbelsäule Stauchungen ausgesetzt ist.

Vorgehensweise: Sie stehen am Rumpf des Pferdes, die eine Hand ist mit aufgerichtetem Finger auf Höhe der Gurtlage oder seitlich am unteren Bauch platziert, die andere Hand auf der gegenüberliegenden Seite zwischen Sakrumspitze und Sitzbeinhöcker. Zunächst stimuliert die ventrale Hand den Pferderücken Richtung leichte Aufwölbung, dann stimuliert die Hand an der Kruppe nach unten, das Pferd verbiegt dabei seinen Rücken. Dies hält man einige Sekunden, wechselt dann die Rumpfseite und beginnt von Neuem, diesmal verbiegt sich das Pferd in die andere Richtung. Gesamtdauer der Übung maximal 30 Sekunden. Wichtig ist, dabei keine maximale Flexion zu stimulieren, sondern nur eine feine Grundaufwölbung zu halten. Man sollte mit der Stimulation der Flexionsmuskulatur langsam beginnen. Eine ruckartige Ausführung ist zu vermeiden.

Bei einer regelmäßigen kräftigen oder auch ruckartigen Ausführung ist mit Mikrotraumen der dorsalen Bänder und Muskeln zu rechnen. Das Pferd quittiert dies, indem es im Bereich der Kruppe oder Bauch nicht mehr angefasst werden will.

7.3

Ablauf einer Behandlung

Der geeignetste Platz der Manuellen Therapie ist dort, wo das Pferd normalerweise geputzt und gesattelt wird. Für alle Beteiligten ist es am sichersten, wenn es nicht angebunden ist, sondern vom Besitzer gehalten wird. Das kann aber manchmal Ablenkungsnachteile für das Pferd bedeuten (hierzu auch Kap. 6).

Jede Körperregion wird nach dem gleichen Grundschemata behandelt:

1. Myogen unspezifisch (Faszientechnik, Muskeltechnik, Spindeltechnik)
2. Myogen spezifisch (Triggerpunkttherapie)
3. Arthrogen unspezifisch (Traktionen, Schüttelungen)
4. Arthrogen spezifisch (direkte und indirekte Mobilisationen)

Man beginnt also immer mit Weichteiltechniken und wendet die Mobilisation erst zum Schluss an. Traktionen und Massagen sind hervorragend zu kombinieren.

Während der Therapie beobachte ich das Pferd genau. Ich versuche eine Art Kommunikation mit ihm aufzubauen. Wenn das Pferd Unbehagen zeigt, gleiten meine Hände zum nächsten Problembereich. Dann biete ich dem Pferd einen weiteren Handgriff an. Wie will es diesen Handgriff haben, wo ist es ihm am wichtigsten? Der Instinkt des Pferdes zeigt mir den Weg, wie ich ihm am schnellsten helfen kann.

Gefällt es dem Pferd, dann ist das, was ich jetzt tue, mit Sicherheit das Richtige. In diesem Fall bleibt es ruhig stehen, senkt seinen Hals, seine Atmung wird tiefer, Darmgeräusche werden deutlich hörbar. Mit der Zeit erscheint das Maul des Pferdes voller, besonders die Unterlippe wird größer und sackt herab. In dem Moment, in dem sich ein Problem unter den Händen löst, beginnt das Pferd zu kauen. Gähnt es, dann ist eine schwerwiegende Blockierung gelöst worden. Kurz vor dem Gähnen und Kauen kann das Pferd unruhig werden und mit dem Vorderbein kratzen. Manchmal dreht sich das Pferd mit seinem Körper regelrecht in die Therapierichtung, um den Handgriff zu unterstützen: Es verdreht seinen Kopf, um noch mehr im Kopfgelenk aufzuklaffen, es lässt ein Hinterbein hängen.

gen, damit noch mehr Divergenz in den Wirbelgelenken möglich wird.

Ist das Pferd mit diesem Handgriff oder dem Ort nicht zufrieden, dann versucht es entweder dem Therapeuten auszuweichen oder drückt ihn mit seinem Körper weg. Aggressives Verhalten ist dann die nächste Instanz, mit der das Pferd seinem Unbehagen Ausdruck verleihen will. Es hat in den wenigsten Fällen Sinn, trotzdem mit dem Handgriff weiterzumachen.

! Merke:

Das entspannte Pferd am Ende der Therapie ist die oberste Priorität.

Ziel ist eine Harmonisierung des Muskelzuges, besonders aber ein detonisierter Rücken, der flexionsfähig ist. Die Flexionsfähigkeit ist Voraussetzung dafür, dass sich das Pferd mit dem Rückenproblem selbst helfen kann.

Idealerweise werden alle befundeten Funktionsstörungen behandelt. Jede Funktionsstörung muss so gut wie möglich neuro-rezeptiv in Harmonie gebracht werden, bevor Sie vom Hof fahren. Zu diesem Zweck räumen Sie mindestens eine Therapiestunde Zeit ein.

Befunde der Pferdewirbelsäule, die viel therapeutische Aufmerksamkeit erwecken sollten, sind der Reihe nach: der CTÜ, der Thorax mit Sattellage, der Bauch, der LSÜ, die Kopfgelenke, besonders C2/3 und die Kruppe.

„Ohne Huf kein Pferd.“ [82] Bleibt eine bedenkliche Hufstellung weiterhin desolat, dann wird sich an dem Problem des Pferdes nichts ändern. Hufe und Gliedmaßen bedürfen besonderer Aufmerksamkeit, wenn das Behandlungsergebnis langfristig erfolgreich bleiben soll. In der nächsten Wichtigkeitsstufe kommen die Haltung und Ernährung des Pferdes, das Bewegungsmanagement, dann der Sattel, das Zaumzeug und der Reiter. Das bedeutet: Ohne Ausschalten der Ursache werden Sie dieses Pferd als Therapeut noch oft sehen, solange der Besitzer noch an Ihre Heilkraft glaubt.

Direkt nach der Therapie ist es ratsam, das Pferd etwas Schritt führen zu lassen (10 Minuten geradeaus), um es dann an der Longe am großen Zirkel flott vorwärtszubewegen. Die Arbeit an der Longe führe ich gern selbst aus, um wirklich eine große Trittlänge vom Pferd zu bekommen und

dem Besitzer Tipps zur aktiven Therapie zu seinem Pferd geben zu können (hierzu auch Kap. 8).

Vorsicht:

Nach der Manuellen Therapie sollte frühestens erst nach 2 Tagen geritten werden. Hilfszügelkonstruktionen jeglicher Art sind nach der Therapie, auch an der Longe, kontraindiziert und strengstens abzulehnen.

7.4

Spezifische Behandlung der Körperregionen

7.4.1 Hyoideum

Das Zungenbein, als Zwischenknochen der Kehlmuskulatur, steht in engem Zusammenhang mit den Kiefergelenken, dem Atlantookzipitalgelenk und dem Sternum. Bei Schmerz, Stress und Hebeldruck an den Kiefergelenken verspannen sich die Zungenbeinmuskeln. Diese Strukturen sollten im Zusammenhang mit dem Zungenbein untersucht und ggf. behandelt werden.

Neben dem Ausschalten der Ursachen (überprüfen des Zahnstatus, der Reitweise sowie der Haltungsbedingungen) besteht die einzige manuelle Behandlungsmöglichkeit des Hyoideum in einem Release der lateral vom Hyoideum gelegenen Zungenbeinmuskulatur: durch sanftes Hineingleiten der aufgestellten Finger bis zu einem spürbaren festeren Muskeltonus. An dieser Stelle verharrend, nach einer Wartezeit von einigen Sekunden, kann die Hand dann mühelos weiter hineingleiten.

Auch die Behandlung des CTÜ sowie das „Anheben“ des Sternums bewirken eine indirekte Entspannung der Zungenbeinmuskulatur. Erstaunlich ist oftmals die Wirkung des einfachen Haltens des Mandibula Richtung Oberkiefer.

7.4.2 Kiefergelenk – Articulatio temporomandibularis

Neben der Überprüfung des Zahnstatus ist auf allgemeinen Schmerz und Stress hin zu überprüfen. Insbesondere die Reitweise und die Verschnallung des Zaumzeuges erhöhen die Spannung im Kiefergelenk.

Neben einer sanften direkten Massage mit Faszientechnik auf dem M. masseter und dem M. temporalis sowie auf den Kiefergelenken ist die „Piccolo-Traktion“ zu versuchen: Umfassen Sie beide Unterkiefer von außen kommend, sodass Ihre Fingerspitzen zum Kiefergelenk zeigen. Ziehen Sie dann ihre Hände mit den Mandibulae sehr sanft nach unten (das Eigengewicht der Hände ist dabei Zugkraft genug). Bleiben Sie eine Weile so, auch wenn das Pferd den Kopf bewegt, und beobachten Sie das Pferd: Es ist gut möglich, dass es nach einiger Zeit seine Kiefer bewegt, als hätte es eine heiße Kartoffel im Maul, und dann gähnt es ausgiebig als Zeichen der erfolgreichen Mobilisation.

Auch das Stecken von je einem Finger in die Maulspalten mit leichtem Zug nach pektoral kann intensives Kauen und dann Gähnen auslösen.

Die indirekte Methode entspricht der Strain-Counterstrain-Technik: Umfassen Sie beide Unterkieferäste mit Ihrer gesamten Daumenlänge und üben Sie nun einen sehr sanften Kompressionsdruck auf die Kiefergelenke aus. Dabei entspannen neben den Kaumuskeln auch die Kopfgelenksmuskeln. Eventuell kann dabei festgestellt werden, dass der Unterkiefer tendenziell zu einer Seite zieht. Dies kann therapeutisch begleitet werden.

7.4.3 Atlantookzipitalgelenk

Die spezifische Mobilisation gelingt leichter, wenn die Atlantookzipitalregion zunächst mit Weichteiltechniken behandelt worden ist:

1. Faszientechnik direkt auf dem Atlasflügel.
2. Umfassen mit sanftem Zug zur Seite der Ohrbasis lockert die Faszien der Region.
3. Sanftes Hin- und Herschieben des Lig. nuchae mit den Fingerkuppen direkt über dem Atlas.
4. Rundum-Weich-Umfassung des Atlas mit Stellungsanalyse und Strain-Counterstrain-Korrektur.

Danach empfehle ich die unspezifische Mobilisation von C0/1 mit Traktion:

1. Den stirnwärtigen Mähnenschopf von vorn an seinen Haarwurzeln packen und sanft nach stirnwärts ziehen.
2. Etwas kräftiger fällt die Traktion aus, wenn Sie von vorn mit den Fingerspitzen hinter die Crista nuchae greifen und diese stirnwärts ziehen.

3. Oder Sie schieben mit beiden ulnaren Handkanten, die von kaudal an das laterale Okziput gelangen, dasselbe nach vorn.
4. Haarwurzelnahes Heben der Mähne direkt über dem Atlas.

Nach diesen vorbereitenden Maßnahmen steht nun noch das spezifische Lösen einer Blockierung als Aufgabe offen (► Abb. 7.2):

1. Einseitiger Schub des Okziput nach rostral.
2. Derotationsmassage am Axisdornfortsatz nach kontralateral.
3. Einseitiges Umfassen des Atlasflügels mit Korrekturschub.

Pferde mit reichhaltigen chronischen Problemen im Kopfbereich sind oftmals zappelig beim Berühren der Schädel-Nacken-Region. In diesen Fällen probiere ich alle Techniken durch und verbleibe bei denen, die das Pferd toleriert.

Oftmals gelingt z.B. der Schopfzug nach vorn, das Anheben der Ohrbasis und das einseitige Umfassen eines Atlasflügels mit langem Halten und Strain-Counterstrain sowie die Massage auf Höhe des Axisdornfortsatzes. Dabei empfiehlt es sich, mit der anderen Hand das Halfter des Pferdes zu halten.

7.4.4 Atlantoaxialgelenk mit C 2/3

Es empfiehlt sich, dem Kopfgelenksbereich zunächst mit sanfter Massage zu vermehrter Durchblutung und zur Lockerung zu verhelfen. Ausgerechnet betroffene Pferde, die Schmerzen in den



► **Abb. 7.2** Mobilisationsbeispiel der Kopfgelenke links (Traktion Okziput links nach rostral, Traktion Axis nach dorso-kontralateral).

Kopfgelenken haben, mögen dort nicht angefasst werden. In diesen Fällen hat sich die Spindeltechnik von C4 aus nach kranial und das Anheben des Mähnenkamms über dem Axis bewährt.

Ansonsten lässt sich der Axis recht einfach spezifisch direkt behandeln: Hierzu legen Sie Ihre gesamte Handfläche mit den Fingerspitzen nach oben seitlich an den gesamten Axis an und schieben diesen sanft rotierend zur kontralateralen Seite (Ausgleich der Kompression C1/2 und C2/3 ipsilateral, aber fördern der Kompression C2/3 kontralateral!). Dieser einfache Griff lässt sich mit Massage, Schopfzug, Mähnenheben, Okziput-Schub, Spindeln von C4 usw. sehr gut kombinieren.

Eine weitere Möglichkeit ist die Therapie mit der Strain-Counterstrain-Methode: Dabei können Sie entweder mit beiden Händen von unten seitlich an den zweiten Halswirbel greifen oder Sie umfassen nur den Axisdornfortsatz einfach von oben mit einer Hand. Sie umfassen den Axisdornfortsatz und schieben diesen mental in die pathologische Richtung, also dorthin, wohin der Proc. spinosus gekippt ist. So verbleiben Sie, bis Sie das Gefühl haben, Sie könnten den Proc. spinosus jetzt weiter in die pathologische Richtung kippen. Nun schieben Sie den Axis in die Korrektur. Wiederholen Sie das einige Male. Achten Sie aber stets darauf, dass der Kopf des Pferdes achsengerecht steht.

Um eine effektive Entlastung im häufig betroffenen C2/3-Segment zu erzielen, wirkt man mit massierendem gelenknahen Ventral Schub auf HWK 3, während man den Mähnenkamm über dem Axis schräg zum kontralateralen Ohr hebt (► Abb. 7.3).



► **Abb. 7.3** Mobilisation C2/3 links: Schub des Axis nach rechts sowie des HWK 3 nach sternal mit Release des Splenius.

Mit der Mobilisation des zweiten Halswirbels führen Sie automatisch eine Mit-Therapie des ersten Halswirbels zum Okziput sowie auch der gesamten Halswirbelsäule bis hin zur Halsbasis durch:

1. Durch das Herüberschieben des Axisdornfortsatzes (Rotation) wird via *M. obliquus capitis caudalis* der gleichseitige Atlasflügel nach kaudal gezogen, was eine Entlastung im gleichseitigen Atlantookzipitalgelenk bedeutet.
2. Durch das Herüberschieben des Axisdornfortsatzes (Rotation) werden die kaudalen Halswirbel mit in die Rotation genommen, was für jedes Facettengelenk ipsilateral eine Entlastung bedeutet.

Beim passiven Bewegen („Aufdehnen des zuvor beengten Bereiches“) werden die komprimierten Gelenkflächen noch einmal so weit als möglich divergiert, was am besten erst nach erfolgreicher Mobilisation durchgeführt wird.

Oftmals führt das Pferd von allein die nun neu mögliche Bewegung durch, indem es sich immer wieder „umschaut“.

7.4.5 Zervikalsegmente C3–6

Die Faszientechnik direkt an den Halswirbeln nehmen die Pferde gerne an. Ebenso das langsame tiefe Massieren der Nackenmuskeln. In Kombination mit Heben des Mähnenkamms mit einer Anordnung der Griffe derart, dass die Facettengelenke ipsilateral aufklaffen, ist durch diese einfachen Therapiegriffe eine effektive Mobilisierung der Halswirbelsäule zustande gekommen.

Durch beidseitiges Umfassen eines Halswirbels sowie Anheben desselben ohrenwärts erreicht man eine Separation der kaudalen Facettengelenkflächen.

Zur direkten Mobilisation eines Halswirbelsegmentes gehen Sie folgendermaßen vor: Den kaudalen Gelenkpartner umfassen Sie mit Ihrer Hand und rotieren diesen etwas nach unten. Das ist jetzt die Stellung der Fixationshand. Nun legt sich Ihre Mobilisationshand auf den kranialen Gelenkpartner, mehr an seine dorsale Fläche, und schiebt diesen auf die andere Seite. Dadurch erreichen Sie ein Aufklaffen in dem betroffenen Facettengelenk. Persönlich halte ich es so, dass ich den kaudalen

Wirbel nur fixiere und den kranialen massieren-derweise herüberrotiere. Dabei nehme ich mir den Mähnenkamm als längeren Hebel gelegentlich zu Hilfe, während ich dann den kaudalen Wirbel mittels Faszientechnik nach unten rotiere.

Man kann dabei die Hände weiter voneinander entfernen, z. B. kann die kaudale Hand auf Höhe von T1 nach unten wirken, während die kraniale Hand den Axisdorn herüberschiebt. Alle Facettengelenke ipsilateral klaffen hierbei auf.

Mit der indirekten Technik der Strain-Counter-strain-Methode erziele ich gute Erfolge an der vorbehandelten Halswirbelsäule: Umfassen Sie einen Halswirbel mit beiden Händen von unten, gehen Sie in die Richtung mit, in die das Gewebe zieht, und bewegen Sie nach dem Release in die Korrekturrichtung.

Nach der Mobilisation der Halswirbelsäule kann ein unspezifisches Aufdehnen durchgeführt werden: Umfassen Sie das Halfter und ziehen Sie den Hals des Pferdes sanft und vorsichtig bis zur ersten Barriere. Dort wahren Sie die Stellung. In dem Moment, in dem sich eine Gewebeentspannung einstellt, lassen Sie vorsichtig los (► Abb. 7.6).

7.4.6 Zervikothorakaler Übergang (CTÜ)

Bei einer Blockierung des CTÜ ist die Muskulatur der Halsbasis hyperton. Diese Verspannung hält die Blockierung aufrecht. So kann man mit einer Detonisierung des M. brachiocephalicus, M. omo-transversarius, M. serratus cervicis, M. subclavius, des M. splenius, M. rhomboideus, M. semispinalis etc. mittels Massage eine indirekte Mobilisierung des CTÜ erreichen. Optimal lassen sich alle Massagegriffe der Halsbasis mit einem Schub des Mähnenkamms über T2 nach kranial kombinieren (► Abb. 7.4).

Um die Facettengelenke des CTÜ in Divergenz zu bringen, empfiehlt sich die Traktion von der Halsbasis aus: Umfassen Sie den HWK 6 von kehlwärts mit beiden Händen und führen Sie den Schub nach kranial im sanften Rhythmus durch (► Abb. 7.5).

Ein tiefes Hineinschieben der Therapiehand Richtung ventro-kaudal zwischen Buggelenk und Sternumspitze sowie ein gleichzeitiges Herüberschieben des Mähnenkamms über C6 bewirken



► Abb. 7.4 Mobilisation der Halswirbelsäule links (Traktion kombiniert mit Muskelrelease).



► Abb. 7.5 Mobilisation des zervikothorakalen Überganges links: Traktion nach kranio-lateral sowie Release des M. serratus ventralis cervicis.



► Abb. 7.6 Bei der Dehnungsmobilisation der linken Halsbasis ist viel Feingefühl nötig.

ein ipsilaterales Aufklaffen der Facettengelenke C6/7 und T1/2.

Neben dem Öffnen der Facettengelenke im Bereich des CTÜ ist als wichtiges Therapieziel die Befähigung der aufwölbenden Brustmuskulatur zur Kontraktion anzusehen. Keine CTÜ-Mobilisation sollte ohne die intensive Massage des Pektoralis sowie der gesamten Schultermuskulatur durchgeführt werden. Wenn dabei gleichzeitig der Widerrist nach kontralateral geschoben wird, klaffen die ipsilateralen Facetten- und Rippengelenke auf.

Schütteln: Nehmen Sie das gleichseitige Vorderbein auf, umfassen Sie es an der Fessel und schütteln Sie es locker hin und her, sodass eine Schlackerbewegung bis zum Maul hin durchläuft. Diese Schüttelbewegung bewirkt eine Umstimmungsreaktion der Muskulatur an der Halsbasis.

Zum Aufheben einer Hyperlordose der Halsbasis heben Sie das Sternum an, indem Sie um ein Vorderbein greifend das Brustbein sanft anheben. Denselben Effekt erreichen Sie durch das Anheben des Bauches. Auch bereits eine Faszientechnik des Bauches entlastet den CTÜ. Ebenso verhält es sich mit einer Traktion am Becken. Zu Bedenken gilt, dass bei der passiven Anhebung des Brustkorbes die Facettengelenke komprimiert werden. Ist die arthrogene Beteiligung an der CTÜ-Blockierung höher als die muskuläre, wird das Pferd das Anheben des Sternums verweigern. Die beteiligten Muskeln werden hierbei jedoch durch die „Spindeltechnik“ entspannt.

7.4.7 Thorax und T2–9

Oberstes Ziel der Behandlung des Thorax ist das Erreichen der Aufwölbefähigkeit. Die Belastung Richtung Extension stellt das Hauptproblem für die Mittelhand dar. Der zweite Pathogenitätsfaktor ist die Derotation des Thorax, in der Regel durch Gewichtsverlagerung der Vorderbeine, aber auch durch Sattel- und/oder Reitimbancen.

Eine Mobilisierung der Gelenke innerhalb des Thorax macht erst Sinn, wenn zuvor die Muskulatur entspannt wird, idealerweise durch eine Verbesserung der Durchblutung mittels Massage (Sauerstoffzufuhr relaxt Kreuzbrücken). Die gesamte periscapuläre Muskulatur spielt eine Schlüsselrolle in der Pathophysiologie von Blockierungen im Thoraxbereich. Aus diesem Grund emp-

fieht sich eine ausgiebige Massage der Schulterblattmuskulatur, des Latissimus, des M. serratus cervicis, der Buggelenksmuskulatur und der Brustmuskeln (Mm. pectorales).

Zur Mobilisierung der Facettengelenke von T2–9 hat sich der Schub am Widerrist nach kranial bewährt. Wird die Schubrichtung etwas nach kontralateral hin verschoben bei gleichzeitiger Massagewirkung des Thorax nach ventrokaudal, klaffen die ipsilateralen BWS- und Rippengelenke auf. Ähnliche Wirkung erzielt der Schub des Widerristes nach kranial bei gleichzeitigem Schub des Hüfthockers nach kaudal.

Das Umfassen der Halsbasis beidseits mit Schub nach kranial entlastet ebenfalls die Facettengelenke der BWS.

Zur Mobilisierung der Rippengelenke platziert man eine Hand an 2–3 Dornfortsätzen, die andere Hand etwa 1–2 Handbreit darunter auf den Rippen. Zunächst schiebt die dorsale Hand so weit nach kontralateral, bis die thorakale Hand den Gebezug wahrnimmt. Dann beginnt die thorakale Hand die Rippen sanft nach ventral zu wirken. Natürlich kann diese Technik auch auf eine einzelne Rippe mit ihrem passenden Dornfortsatz ausgeübt werden. Dabei müssen die Schräglage der vorderen Dornfortsätze als auch die schräg angesetzten Rippen an den hinteren Brustwirbeln mit einberechnet werden (► Abb. 7.7).

Eine optimal effektive Facettengelenks- und Rippengelenksseparation erhält man durch folgenden Handgriff (► Abb. 7.8): Schmiegen Sie Ihren Unterarm um die Gurtlage am Bauch an, drehen Sie den



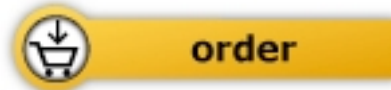► Abb. 7.7 Mobilisation des Kostotransversalgelenks T9 links.



Tanja Richter

[Manuelle Therapie der
Pferdewirbelsäule](#)

224 pages, hb
publication 2013



 Sonntag

More books on homeopathy, alternative medicine and a healthy life
www.narayana-verlag.com