

Uwe Petermann

Kontrollierte Ohrakupunktur bei Hund und Pferd

Reading excerpt

[Kontrollierte Ohrakupunktur bei Hund und Pferd](#)

of [Uwe Petermann](#)

Publisher: MVS Medizinverlage Stuttgart



<http://www.narayana-verlag.com/b3675>

In the [Narayana webshop](#) you can find all english books on homeopathy, alternative medicine and a healthy life.

Copying excerpts is not permitted.
Narayana Verlag GmbH, Blumenplatz 2, D-79400 Kandern, Germany
Tel. +49 7626 9749 700
Email info@narayana-verlag.com
<http://www.narayana-verlag.com>



9 Diagnostik und Therapie orthopädischer Erkrankungen

Beim Tier gestaltet sich die orthopädische Diagnostik ungleich schwerer als beim Menschen, da dem Arzt wichtige Informationen über Sitz und Schweregrad des Schmerzes und vor allem, bei welcher speziellen Bewegung der Schmerz sich an welcher Körperstelle zeigt, nicht mitgeteilt werden können. Der Tierarzt kann bei seinem Patienten lediglich erkennen, auf welchem Fuß das Tier lahmt, und versuchen, durch Strecken, Biegen und Abtasten der betreffenden Gliedmaße eine Schmerzreaktion zu provozieren, aufgrund der er Rückschlüsse auf den Sitz der Lahmheit ziehen kann. Durch Gelenk- oder Leitungsanästhesien kann man den Sitz der Lahmheit auf einen bestimmten Abschnitt eingrenzen. Bei der Röntgen-diagnostik ist der Fantasie bei der Beurteilung der Röntgenbilder keine Grenze mehr gesetzt, vor allem, wenn auf die zeitaufwendigen Anästhesien verzichtet wurde. Dies führt dazu, dass mit der lokalen Therapie oft an der falschen Stelle angesetzt wird. Bei der orthopädischen Diagnostik kann die kontrollierte Akupunktur wertvolle diagnostische Hilfe leisten, wenn eine Ohrkarte mit exakten orthopädischen Punktlokalisationen zur Verfügung steht. Die Ohrakupunkturkarte hat in der Veterinärmedizin nicht nur therapeutische, sondern auch handfeste diagnostische Bedeutung.

9.1 Orthopädische Ohrkarte Hund

Bei der im Folgenden vorgestellten Ohrkarte (**Abb. 9.1 a, b**) ist mit Hilfe der Doppellaser-technik unter RAC/VAS-Kontrolle bei drei verschiedenen Hunden unabhängig voneinander nach Resonanzpunkten am Ohr gesucht worden. Um mit dem Laser bestimmte Strukturen gesondert anzuregen, kommt es darauf an, dass die Laserfrequenz eine gute Resonanz zum untersuchten oder behandelten Gewebe hat. So ist die Frequenz C die spezifische Frequenz für alle Wirbelgelenke und die Gelenke der Gliedmaßen. Aktiviert man ein Gelenk am Körper durch Laserbestrahlung, wird spontan auch der korrelierende Ohrpunkt aktiv.

Zur Auffindung der Ohrkorrespondenzen wurden alle Gelenkpunkte der Gliedmaßen und der Wirbelsäule am Körper mit einem 90-Watt-Impulslaser mit der Frequenz C nach Nogier mit voller Leistung bestrahlt. Gleichzeitig wurden am Ohr die Gelenkpunkte über die RAC-Reaktion mit einem zweiten Impulslaser mit gedrosselter Leistung (ca. 5 Watt) und der Frequenz C gesucht. Es fand sich für jeden Körperpunkt ein korrespondierender Ohrpunkt. Auf gleiche Weise wurden die Zahnpunkte am Kiefer aktiviert und die Korrespondenzpunkte am Ohr gesucht. Die Frequenz für die Zähne ist hierbei die Frequenz F nach Nogier. Alle Punkte wurden direkt am Ohr angezeichnet und gleichzeitig auf eine Ohrkarte übertragen. In der gleichen Vorgehensweise wurden die Punkte bei einem zweiten Probanden ermittelt und anschließend miteinander verglichen. Die RAC-Rebounds am Ohr waren sehr exakt und deutlich zu finden. Abgesehen von anatomischen Unterschieden der beiden Hundehohren konnte eine vollständige Übereinstimmung der ermittelten Ohrlokalisationen festgestellt werden.

Die exakte Lage aller orthopädischen Punkte kann nun mit Hilfe der Ohrkarte einwandfrei bei jedem Patienten nachempfunden werden. Alle Punkte der Wirbelsäule finden sich auf der Anthelix. Die Punkte der Hintergliedmaße befinden sich am vorderen Ohrrand innen auf der Scapha und reichen bis zur Hälfte des vorderen Ohrrandes, wo auch der Punkt **Bl40** der Körperakupunktur, der Histaminpunkt, liegt. Von dort beginnend aufwärts und nach kaudal führend folgt die Vordergliedmaße, deren Punkte sich dann wieder den ersten BWS-Punkten auf der Anthelix nähern.

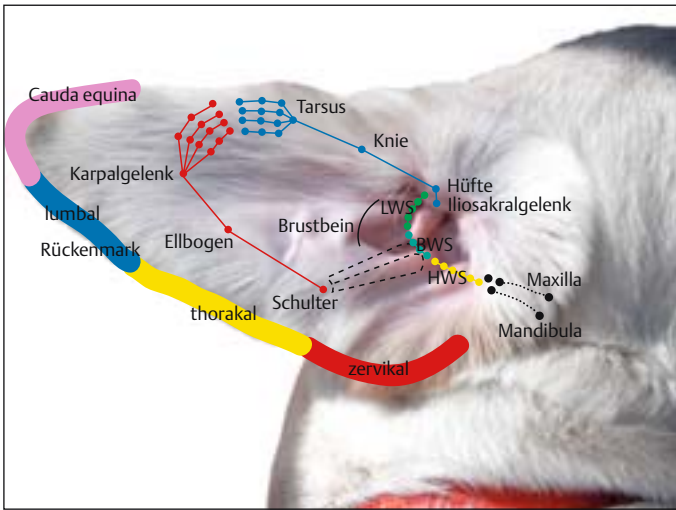
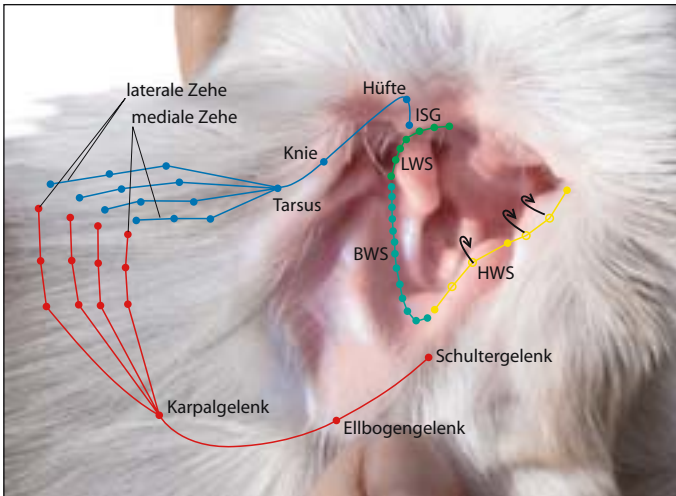


Abb. 9.1 Orthopädische Ohrpunkte beim Hund, Übersicht (a), Nahansicht (b) (LWS = Lendenwirbelsäule, BWS = Brustwirbelsäule, HWS = Halswirbelsäule, ISG = Iliosakralgelenk)



a

b

9.2 Orthopädische Ohrkarte Pferd

Auch die Ohrkarte des Pferdes (**Abb. 9.2**) wurde mit Hilfe der Doppellaser-technik unter RAC/VAS-Kontrolle ermittelt. Als Probanden standen drei ausgewachsene, gesunde Warmblutpferde zur Verfügung. Mit Hilfe der Doppellaser-technik wurden unabhängig voneinander bei allen drei Pferden mit einem 90-Watt-Impulslaser mit der Zonenfrequenz C therapeutisch alle Gelenkpunkte der Gliedmaßen, der Wirbelsäule sowie mit der Frequenz F die einzelnen Zähne im Ober- und Unterkiefer bestrahlt. Gleichzeitig wurde mit einem zweiten Impulslaser diagnostisch am Ohr (Körper:

Frequenz C, Zähne: Frequenz F) nach Resonanzen gesucht. Auch beim Pferd konnten sehr deutliche RAC-Rebounds am Ohr provoziert und lokalisiert werden. Alle gefundenen Punkte wurden protokolliert, am Ohr angezeichnet und gleichzeitig auf eine Ohrkarte übertragen. In der gleichen Weise wurden die Punkte auch bei den beiden anderen Probanden ermittelt und anschließend miteinander verglichen. Eine vollständige Übereinstimmung der ermittelten Ohrlokalisationen bei allen drei Pferden war zu erkennen. Für dieses Buch wurden alle Punkte nochmals überprüft. Hierzu standen zwei außergewöhnlich gut erzogene Wallache als Probanden zur Seite.



Uwe Petermann

Kontrollierte Ohrakupunktur bei Hund
und Pferd

172 pages, hb
publication 2007



order

More books on homeopathy, alternative medicine and a healthy life
www.narayana-verlag.com