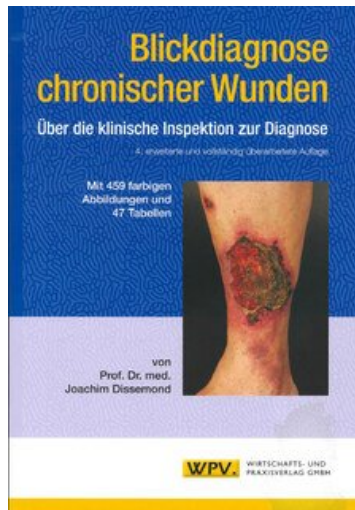


Joachim Dissemond Blickdiagnose chronischer Wunden

Reading excerpt

[Blickdiagnose chronischer Wunden](#)
of [Joachim Dissemond](#)

Publisher: Viavital Verlag GmbH



<https://www.narayana-verlag.com/b22373>

In the [Narayana webshop](#) you can find all english books on homeopathy, alternative medicine and a healthy life.

Copying excerpts is not permitted.

Ä Narayana Verlag GmbH, Blumenplatz 2, D-79400 Kandern, Germany

Tel. +49 7626 9749 700

Email info@narayana-verlag.com

<https://www.narayana-verlag.com>

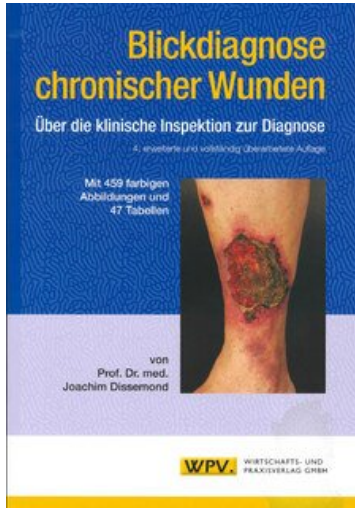


Inhaltsverzeichnis

1	Einleitung	9
1.1	Vorbemerkung	9
1.2	Wunden	9
1.3	Chronische Wunden	11
1.4	Definitionen klinischer Symptome	13
1.4.1	Wundoberfläche	13
1.4.2	Wundumgebung	17
2	Chronische und komplizierte Wunden	21
2.1	Ulcus cruris venosum	21
2.2	Diabetisches Fußsyndrom	34
2.3	Dekubitus	42
2.4	Gefäßerkrankungen	53
2.4.1	Periphere arterielle Verschlusskrankheit	53
2.4.2	Arteriovenöse Fistel	59
2.4.3	Thromboangiitis obliterans	62
2.4.4	Ulcus cruris hypertonicum	66
2.4.5	Livedovaskulopathie	69
2.5	Vaskulitis	77
2.5.1	Kutane leukozytoklastische Angiitis	81
2.5.2	Granulomatose mit Polyangiitis (Wegener)	85
2.5.3	Polyarteriitis nodosa	88
2.5.4	Sjögren-Syndrom	92
2.5.5	Eosinophile Granulomatose mit Polyangiitis (Churg-Strauss)	95
2.5.6	Rheumatoide Arthritis	98
2.6	Neoplasien	104
2.6.1	Basalzellkarzinom	104
2.6.2	Spinozelluläres Karzinom	111
2.6.3	Malignes Melanom	118
2.6.4	Kutane Lymphome	127
2.6.4.1	Mycosis fungoides	127
2.6.4.2	Lymphomatoide Papulose	133

2.7	Dermatologische Krankheitsbilder	137
2.7.1	Pyoderma gangraenosum	137
2.7.2	Necrobiosis lipoidica	146
2.7.3	Progressive systemische Sklerodermie	151
2.7.4	Bullöse Autoimmunerkrankungen	159
2.7.4.1	Bullöses Pemphigoid	159
2.7.4.2	Pemphigus vulgaris	164
2.7.5	Lichen ruber planus	166
2.7.6	Toxische epidermale Nekrolyse	170
2.7.7	Graft-versus-Host-Disease	174
2.7.8	Acne inversa	179
2.7.9	Intertrigo	183
2.7.10	Erythema necroticans migrans	188
2.8	Infektionskrankheiten	191
2.8.1	Pyodermien	191
2.8.1.1	Ekthyma	191
2.8.1.2	Chronisch vegetierende Pyodermie	195
2.8.1.3	Gramnegativer Fußinfekt	198
2.8.1.4	Lues	203
2.8.2	Pilze	210
2.8.2.1	Kryptokokkose	210
2.8.3	Viren	212
2.8.3.1	Zoster	212
2.8.4	Protozoen	216
2.8.4.1	Kutane Leishmaniose	216
2.9	Medikamente	221
2.9.1	Hydroxyurea	222
2.9.2	Anagrelid	226
2.9.3	Heparin	228
2.9.4	Cumarin	231
2.9.5	Kaliumpermanganat	232
2.10	Gerinnungsstörungen	235
2.10.1	Faktor-V-Leiden-Mutation	235
2.10.2	Antiphospholipid-Syndrom	237
2.11	Metabolische Faktoren	241
2.11.1	Kalziphyllaxie	241
2.11.2	Calcinosis cutis	245
2.11.3	Bureau-Barrière-Syndrom	249
2.11.4	Oxalose	253

2.12	Exogene Faktoren	256
2.12.1	Kutane Artefakte	256
2.12.2	Verbrennung	261
2.12.3	Radioderm	267
2.13	Genetische Syndrome	271
2.13.1	Klinefelter-Syndrom	271
2.13.2	Klippel-Trénaunay-Syndrom	273
2.13.3	Wyburn-Mason-Syndrom	277
3	Grundprinzipien der modernen Wundbehandlung	279
3.1	Wundstadien	279
3.1.1	Wundsäuberung und Debridement	279
3.1.2	Granulation	281
3.1.3	Epithelisation	285
3.2	Infektion	285
3.3	Schmerzen	288
3.4	Kompressionstherapie	289
3.5	Kostenanalysen	293
4	Stichwortverzeichnis	295
5	Adresse des Autors	299



Joachim Dissemond

[Blickdiagnose chronischer Wunden](#)

Über die klinische Inspektion zur Diagnose

300 pages, pb
publication 2016



order

More books on homeopathy, alternative medicine and a healthy life www.narayana-verlag.com